JSMi

認定講習会開催

教育と展望

第7回 The 7th Annual Congress of Japanese Society of Medical illustration

日本メディカルイラストレーション学会

学術集会・総会 認定講習会 / 講演 / 一般演題

お申込み→

URL

会 期 2023年3月5日 9:00-17:00

会 場 川崎医科大学 現代医学教育博物館 + Web配信

集会長 横田ヒロミツ（川崎医療福祉大学 医療福祉マネジメント学部 医療福祉デザイン学科 学科長）

参加登録 詳細はホームページをご確認下さい
https://www.medical-illustration.jp

事務局 川崎医科大学 病理学教室 森谷卓也

第 7回日本メディカルイラストレーション学会

学術集会・総会 （現地開催・Web 開催）

抄録集

テーマ： 教育と展望

現地会場：川崎医科大学現代医学教育博物館（岡山県倉敷市）
集会長：横田ヒロミツ（川崎医療福祉大学）

現地・配信：令和 5年 3月5日(日)10:50～17:00

オンデマンド配信：令和5年 4月 1日（土）～4月30日（日）

https://jsmi2023.award-con.com/LOGIN.php

当日緊急連絡先：川崎医科第大学病理学　森谷（もりや）卓也
電話086-462-1111　tmoriya@med.kawasaki-m.ac.jp

第7回日本メディカルイラストレーション学会 学術集会・認定講習会・総会スケジュール

ハイブリッド形式（会場開催＋オンライン配信）

	受付	認定講習会・学術集会（講演、総会、口頭発表）	機器展示	ワークショップ	・学会員ポスター発表展示 ・メディカルイラストレーション教育展示	
	（2階ロビー）	（2階大講堂＆ オンライン配信）	（2階ロビー）	（5階）	（5階）	オンライン配信
8:00	認定講習会（医療者向け）受付開始				ポスター掲示 （8:00−11:00）	《自由閲覧》 4月30日まで
8:30		認定講習会【医療者向け】（8:30−9:30） A−3「実践アナログ表現スキル」 レオン佐久間				
9:00						
9:30	認定講習会（イラストレーター向け）受付開始					
10:00		認定講習会【イラストレーター向け】（9:40−10:40） B−3 運動器学「骨格・関節・筋」 熊野一郎				
10:30	学術集会受付開始 講演、口頭発表スライド受付（11:00締め切り）					
11:00		10:50 開会 集会長講演 （11:00−11:30） 横田ヒロミツ （川崎医療福祉大学 医療福祉マネジメント学部 医療福祉デザイン学科長）	「裸眼3D立体視モニター」 デモンストレーション （日本エイサー株式会社） （10:40−16:10）		《ポスター自由閲覧》 《博物館自由見学》 （11:00−16:50）	
11:30		総会（11:40−11:55）				
12:00		特別講演 ① （12:00−12:30） 瀬尾拡史 （株式会社サイアメント 代表取締役社長）				
12:30		休憩 （12:30−15:20）				
13:00						
13:30						
14:00				ワークショップ 「人体標本のデッサン」 森谷卓也 レオン佐久間 （14:00−15:00）		
14:30						
15:00						
15:30		一般口頭発表（15:20−16:10）				
16:00						
16:30		特別講演 ② （16:20−16:50） 竹田正俊 （株式会社クロスメディカル 代表取締役）				
17:00		閉会 （集会長挨拶）				

現地会場のご案内

【会場へのアクセス】

【電車をご利用の方】新幹線ご利用の場合は岡山駅で乗り換えをお願いします。

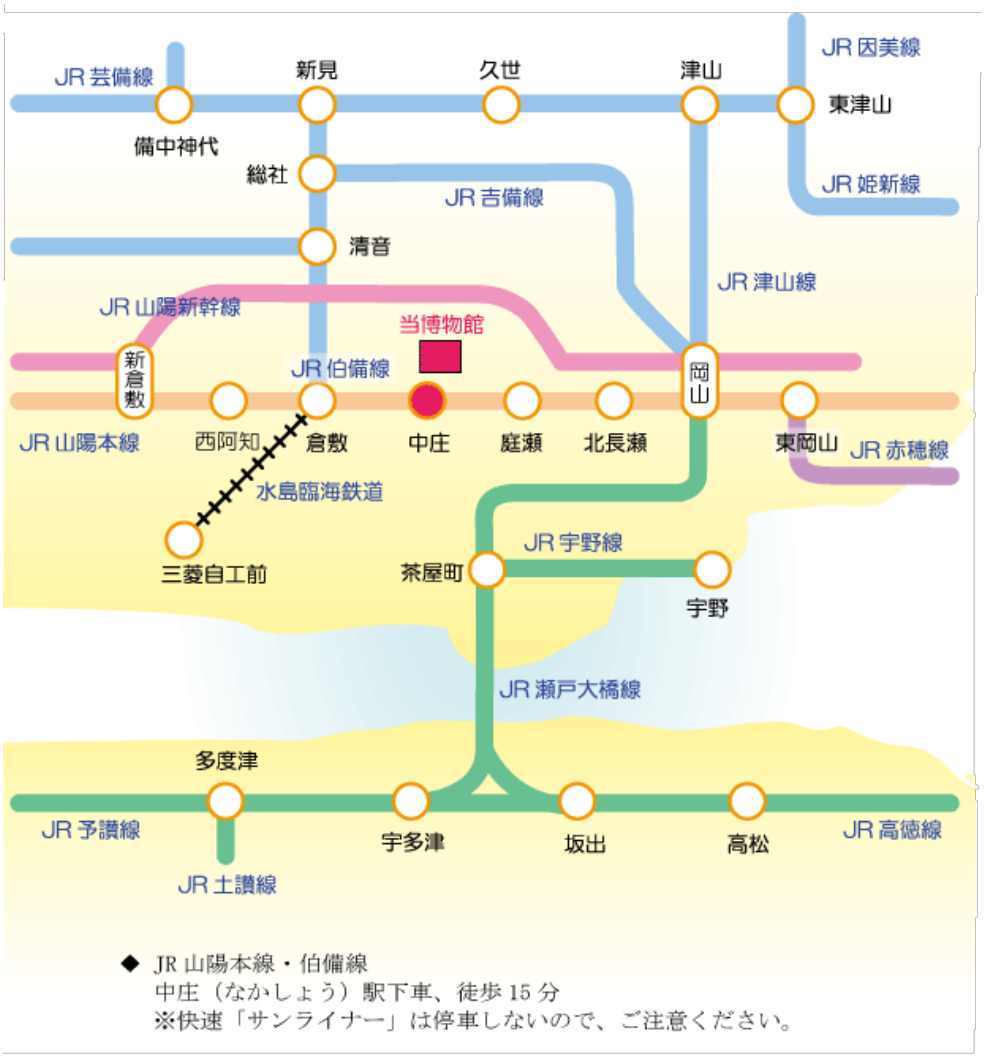

◆ 新幹線ご利用の場合は、上り、下りとも岡山で下車してください。
（新倉敷駅下車は不便です）

中庄駅北口（大学の建物が右前方に見えます）の道を直進し、駐車場の入り口から（その先の、信号の手前に交番があります）からキャンパスにお入りください。会場までは徒歩約15分（タクシーで3分）です。なお、小高い丘の側からは、キャンパスに入ることができませんのでご注意ください。

【岡山駅ー中庄駅　時刻表】

岡山駅からは，1番または2番ホーム発です。
山陽本線または伯備線の、普通列車にお乗りください。サンライナーは通常停車しません。
中庄駅から岡山駅行きは，1番ホームをご利用下さい。

【飛行機をご利用の方】

岡山桃太郎空港から川崎医科大学までは車で40分、タクシーでは6,000円程度です。
空港から岡山駅または倉敷駅行きの空港バスが発着しています。

【キャンパス付近の地図】

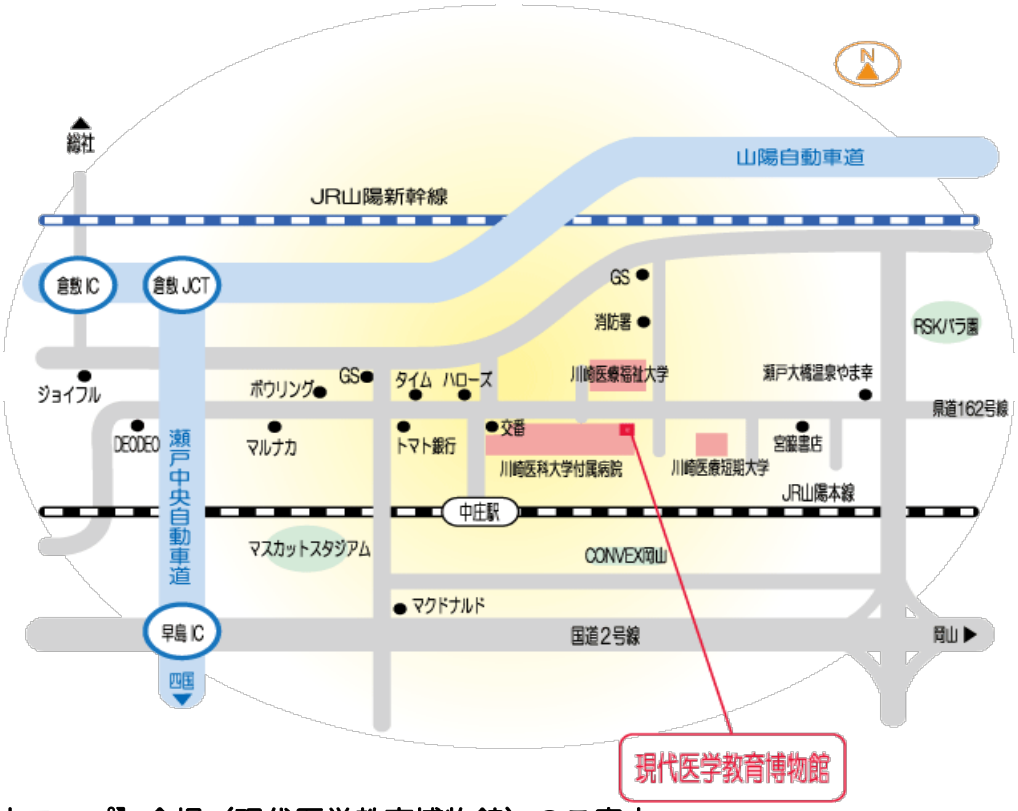

【学園内マップ】会場（現代医学教育博物館）のご案内

会場の博物館は医科大学キャンパス内，東側（岡山寄り）の県道沿いにあり，
時計台のある茶色の建物です。
受付は博物館の2階です。階段をご利用ください。
エレベーターが必要な場合は階段下のインタホンからお知らせください。

実施要領

1.受付

　会場(現代医学教育博物館　2階大講堂)前で、認定講習会の受付は8時、学術集会の受付は10時半より行います。

　受付でお名前を確認させていただき、ネームカードをお渡ししますので、お名前と御所属をご記入の上着用ください。

＊当日会場での受付は致しませんので、必ずオンラインでのお申し込みをお願いします。

2.総会

　時　間：11：40～11：55
　会　場：現代医学教育博物館　2階大講堂

3.口演発表

口演で御発表の方は、受付横で事前に試写をお願いします。ご自身のパソコンを持ち込む際も試写係にお声がけをお願いします。発表会場は現代医学教育博物館2階大講堂です。

4.ポスター会場

ポスター会場は現代医学教育博物館5階です。御発表の方には、掲示方法等を別途お知らせします。閲覧は終日可能です。

5.ワークショップ

会場は現代医学教育博物館5階です。開始時刻（14時）少し前にお集まりください。画材は学術集会側で準備いたします。

6.飲食について

　会場となる博物館内の1階に自動販売機があります。展示室内は飲食禁止です。昼食のご用意がありませんので、お食事は附属病院8階（レストラン，学食，ドトール）や，近隣の飲食施設をご利用下さい。

7.禁煙のご協力について

　川崎学園内はキャンパス内全面禁煙となっております。また，学園に沿った歩道やバス停での喫煙もご遠慮いただきますよう、強くご協力をお願い致します。

8.現代医学教育博物館について

　現代医学教育博物館（メディカル・ミュージアム）では，健康および医学に関する展示を行っています。一般市民向けのフロア（2階）と医療関係者向けのフロア（3,4階）があり，当日も9時～17時の間，無料で見学が可能です。見学に関するお問い合わせも、事務局・森谷まで、お問い合わせください。

川崎医科大学　現代医学教育博物館HP：http://www.kawasaki-m.ac.jp/

9.　Web配信について

　当日の配信は、学術集会サイトよりご覧ください。アーカイブ配信が終了する4月末まで閲覧が可能です。質問機能はありますので、コメント等を書き込んでいただければ、演者とも交信可能です。

集会長挨拶

横田ヒロミツ
（川崎医療福祉大学 医療福祉マネジメント学部 医療福祉デザイン学科長）

アメリカから遅れること100年、日本ではレオン佐久間氏が川崎医療福祉大学に招請されたことを契機に、同大学医療福祉デザイン学科において、メディカルイラストレーション教育が始まりました。その教育成果である学生作品の展示とともに、12年の歩みと教育の実際をご紹介いたします。また、教育する上でも重要であるテクノロジーの進化を背景とした可視化の展望として、医療データとCG技術を融合させた医療CGプロデューサーである株式会社サイアメント代表の瀬尾拡史氏と、DICOMデータに基づいた術前シミュレーターや臓器モデル開発を行う株式会社クロスメディカル代表の竹田正俊氏にご講演いただきます。瀬尾氏が開発したソフトViewtifyで生成された臓器3DCGを裸眼で立体視できるディスプレイも展示いたします。

プログラム

認定講習会　8:30〜10：40

A-3 【医療者向け】『実践アナログ表現スキル』　8：30〜9：30
講師：レオン佐久間（川崎医科大学特任教授）

B-3【イラストレーター向け】『運動器学「骨格・関節・筋」』　9：40〜10：40
講師：熊野一郎（川崎医療短期大学看護学科准教授）

受講は有料（各3,000 円）です。ネットの登録から事前受付を行ってください。受講者には後日受講証明書を発行いたします（注：会員のみ）ので、大切に保管をお願いします。

学術集会・総会　10:50〜17:00

開会式・学会長挨拶　10:50〜
横田ヒロミツ（川崎医療福祉大学）

集会長講演　11:00〜11:30　座長：松村譲兒（杏林大学医学部肉眼解剖学）
「日本初のメディカルイラストレーション教育のあゆみ―具体を抽象化するための導き―」
横田ヒロミツ（川崎医療福祉大学　医療福祉マネジメント学部医療福祉デザイン学科長）

総会　11:40〜11:55

特別講演 1　12:00〜12:30　座長：野田公寿茂（札幌禎心会病院脳神経外科）
「Realtime Medical Illustration」
瀬尾拡史（株式会社サイアメント代表取締役社長）

休憩・昼食・自由閲覧　12：30〜15：20

＊会場ポスター展示　閲覧（終日）
＊現代医学教育博物館　自由閲覧（終日）
＊機器展示
日本エイサー（裸眼3Dモニターデモンストレーション）　10：40〜16：10

ワークショップ　「人体標本のデッサン」14：00〜15：00
講師　森谷卓也（川崎医科大学病理学教授・現代医学教育博物館副館長）
レオン佐久間（川崎医科大学特任教授）

一般口頭発表　15：20～16：10　　座長：田島陽介（新潟大学消化器・一般外科）

O-1 加藤智敬(埼玉医科大学国際医療センター　肝胆膵外科)
肝胆膵外科領域におけるメディカルイラストレーションの現状と今後の展望について

O-2 有賀雅奈(桜美林大学)
メディカルの知識を伝える概念図制作を教育する手法の開発

O-3 加賀基知三、藤原　晶、山崎雅久、千葉龍平、野村俊介、武藤　潤、氏家秀樹、新垣雅人、加藤達哉(北海道大学病院呼吸器外科)
医学生、研修医を対象とした医学教育とメディカルイラストの利用

O-4 木佐木 俊輔(川崎医療福祉大学/ 東京慈恵会医科大学 放射線医学講座)
放射線科医の視点で考えるメディカルイラストレーショ

O-5 Zhitong Liu(浜松医科大学/杭州一目可视数字科技有限公司)、黒住和彦（浜松医科大学）、Liu Chang(東京医科大学/杭州一目可视数字科技有限公司)
中国のメディカルイラストレーション教育と発展について

特別講演２　　16:20-16：50　　座長：宮内俊郎 （株式会社コルボ）

「Digital Manufacturingが拓く未来の診断
～執刀医に安心を届ける再現性の高い臓器シミュレーター開発～」
竹田正俊（株式会社クロスメディカル　代表取締役）

閉会式　集会長　横田ヒロミツ　16：50～

機器展示　10:40～16:10

裸眼3D立体視モニター　デモンストレーション（日本エイサー株式会社）

ポスター会場発表

P-1 伊藤悠介（大雄会第一病院形成外科）、古川洋志（愛知医科大学形成外科）
第５６回中部形成外科学会学術集会のポスターの制作

P-2 中村優(城本クリニック)
形成外科の診療を周知する試み　～ザッツ形成外科～

P-3 福永豊(国立がん研究センター東病院　形成外科)
三日月型皮弁の論文イラスト

P-4 Chang Liu、林海里、外川海斗、高橋優美、清水慎太郎、熊谷彰人、中禮宏（東京医科歯科大学）
スポーツ用のマウスガードとフェイスガード
P-5 Chang Liu、林海里、外川海斗、高橋優美、清水慎太郎、熊谷彰人、中禮宏（東京医科歯科大学）
患者教育のための歯科疾患と治療

P-6 犬飼美智子（けいゆう病院外科）
もし網嚢にウィンスロー孔から管をいれて青色の水を入れたら

P-7 松崎高明（川崎医科大学2年）、山形千星子、横田ヒロミツ（川崎医療福祉大学）、森谷卓也（川崎医科科大学）
生体 DICOM データ（MRCP）を用いた肝胆膵管の立体的構造表現

P-8 徳永大作（京都府立心身障害者福祉センター附属リハビリテーション病院）
バイオメカニクスを表現するメディカル・イラストレーション

P-9 増田浩子、緒方佳代子、美邉暁、塚正彦（金沢大学）
法医学用語解説におけるメディカルイラストレーションの活用

P-10 Zhitong Liu（浜松医科大学/杭州一目可视数字科技有限公司）、Chen Hongwei（杭州一目可视数字科技有限公司）
中国のインターネット医療 科学普及で使用されている
イラストレーションのフォーマットの探索と経験

P-11 Muhammad Andi Budiman, Arnau Benet, （Department of Neurosurgery, National Brain Center Hospital, Jakarta, Indonesia）, Noda Kosumo, Nakao Ota, Rokuya Tanikawa , Hiroyasu Kamiyama (Stroke Center, Far East Neurosurgical Institute, Sapporo Teishinkai Hospital, Sapporo, Japan)
Cerebral Bypass for Failed Endovascular Treatment:
Simple Illustration of a Long and Complex Surgical Procedure

ポスターオンライン発表

E-1 野村素弘、玉瀬玲、福井一生、森健太郎、藤井啓太（横浜栄共済病院脳神経外科）
脳動脈瘤の治療方法解説用のイラストレーション

E-2 小嶋大二朗、桒原聖典、川副雄史（公立西知多総合病院脳神経外科）、西山悠也、（藤田医科大学脳神経外科）、森谷茂太（公立西知多総合病院脳神経外科）、廣瀬雄一（藤田医科大学脳神経外科）
デジタルイラストレーションと教育
ー内視鏡下経鼻的下垂体腫瘍摘出術と4Dイラストレーションー

E-3 勅使川原明彦、東本杏一、府賀道康、田中俊英、田中俊英（東京慈恵医会医科大学附属柏病院　脳神経外科）
脳神経血管内治療とデジタルイラストレーション

E-4 横田奈津子（川崎医科大学2年）、山形千星子、横田ヒロミツ（川崎医療福祉大学）、森谷卓也（川崎医科大学）
脳の動脈の多角度からの追跡

E-5 鈴木陽祐、野田公寿茂（札幌禎心会病院）
顕微鏡手術をマクロで理解する為のイラストレーション

E-6 田中俊英、栃木悟（東京慈恵会医科大学 脳神経外科）、長島弘泰（東京慈恵会医科大学附属葛飾医療センター 脳神経外科）、勅使川原明彦、東本杏一、長谷川譲（東京慈恵会医科大学附属柏病院 脳神経外科）、村山雄一（東京慈恵会医科大学 脳神経外科）
多様性ある脊髄脊椎手術における手術イラストの留意点

E-7 千葉大志（市立角館総合病院 放射線科）、亀井俊佑（東海大学医学部附属八王子病院 画像診断科）
メディカルイラストとGIFを併用したMRI画像の構成原理に関する説明方法

E-8 末次文祥（医療法人末次医院、手術図制作研究所、佐賀大学医学部解剖学教室）
機能は構造を美しくする―右房の立体解剖図―

E-9　安部美幸、辛島高志、内匠陽平、橋本崇史、宮脇美千代、小副川敦、杉尾賢二（大分大学医学部　呼吸器・乳腺外科）
胸部外科学会九州地方会のポスター作製 ー胸腔内臓器と大分名産品の融合ー

E-10 中島悠（川崎医科大学2年）、レオン佐久間、森谷卓也（川崎医科大学）
鉛筆で描く、メディカルイラストレーションによる理解の深み

E-11 菅野圭（富山市民病院）
消化器手術におけるイラストレーションの有用性

E-12 伊藤海志（川崎医科大学2年）、レオン佐久間、森谷卓也（川崎医科大学）
イラストで医学を分かりやすく

集会長講演

日本初のメディカルイラストレーション教育のあゆみ
― 具体を抽象化するための導き　―

川崎医療福祉大学　医療福祉マネジメント学部　医療福祉デザイン学科　学科長　教授
横田ヒロミツ

　1911年、アメリカのジョンズ・ホプキンス大学マスターコースで、マックス・ブレーデルによってメディカルイラストレーション教育がスタートしました。それから遅れること100年、日本では川崎医療福祉大学へのレオン佐久間氏招請を契機に、同大学医療福祉デザイン学科において2011年にメディカルイラストレーション教育が始まりました。日本ではメディカルイラストレーションを生業としているイラストレーターは極めて少なく、そのニーズに反して同分野において日本は後進国でした。実務経験者はいても教育経験者はいない中、まさに手探り状態で教育が始まりました。
　さっそく立ち塞がった課題が２つありました。
　１つ目は教育を成立させるための入口と出口の確立です。入口においては高校の先生に対し、メディカルイラストレーション教育を受けたらどのようなところに就職できるのかを明示しなければ生徒を送ってくれません。出口においては、関連企業に新しい教育を始めたことを伝え、求人に繋げるための就職先開拓が必須でした。きちんとした企業に採用されなければ、就職のカウントにはなりませんし、高校からの信頼も得られません。訪問先企業の業務内容や求められるスキルを伺い、医学系教員と連携しながら授業に反映させることで普通の美大芸大とは違う独自の教育コンテンツを積み上げてきました。
　２つ目の課題は描く対象の実物を見られないことでした。実証的医学・医療のための絵なので、実際を見ながら描画指導をしたいところですが、解剖実習はできません。正常臓器標本は極めて少なく、図鑑の模写に終始してしまいがちでした。模写は練習にはなるものの作品とは呼べず、抽象化のプロセスも学べません。CTやMRIで生体を撮像したDICOMに基づく３D臓器フォルムを資料として活用することで、臓器同志の位置関係や奥行き方向の形状の把握がしやすくなるとともに、著作権の問題も回避する方針が立ちました。
　少しずつ課題を解決しながら教育メソッドとエッセンスを探ってきた12年間の歩みと教育の実際を、その教育成果である学生作品の展示とともにご報告いたします。

医療福祉デザイン学科　http://www.kawasaki-m.ac.jp/mw/design/

プロフィール
武蔵野美術大学造形学部 油絵学科卒業
日本メディカルイラストレーション学会会員
ニューヨーク・ソサエティ・オブ・イラストレーターズ会員
ホスピタルデザイン研究会会員
臨床美術学会会員

1986年　デザインプロダクションを経てフリーのイラストレーターとして活動（26年間）
1994年　王子ペーパーギャラリー銀座にて招待個展 毎年夏連続8回開催
1996年　New York Society of illustrators ミュージアムにてグループ展3回
1996年　New York Society of illustrators 国際部門入選し同団体に入会
1998年　玄光社イラストレーションファイル掲載

2006年　ART as 1（USA）エージェント契約
2007年　コーレル社のペインターマスターに認定
2012年　川崎医療福祉大学 医療福祉デザイン学科に特任准教授として赴任
2013年　同大学同学科　准教授に就任
2014年　日本癌治療学会学術集会にてヒーリングアート個展展示
　　日本臨床外科学会総会にてメディカルイラストレーション展参加
2017年　日本メディカルイラストレーション学会設立役員
2019年　同大学同学科　教授に就任
2021年　同大学同学科 学科長就任　同大学院研究科専攻主任就任

特別講演１

Realtime Medical Illustration

株式会社サイアメント　代表取締役社長　　瀬尾拡史

メディカルイラストレーションというと、手描きのもの、或いは最近では3DCGによるものも主流だが、基本的にはどちらもある程度の時間をかけてじっくり制作されたイラストレーションを指す。一方で、臨床現場では緊急手術の場合には一瞬で、緊急ではなくても手術が予定されている場合には1週間程度で当該患者の臓器などの立体構造を事前に把握したいことも少なくなく、多少の不備はあっても出来るだけ時間をかけずに立体構造把握のためのイラストが欲しい場合もある。
CT画像やMRI画像から臓器の3DCGを生成する技術自体は30年以上前から存在し、市販の医用画像ワークステーションでも可能ではあるが、ハードウェア性能が進んだ現在においても生成には速くても数秒、遅いと30〜60秒程度、或いはそれ以上の時間を要することが一般的である。イラスト制作にかかる時間に比べれば十分に速いが、理想的な3DCGが一発で出来上がることは無く、様々な条件を微調整しながら3DCGを再構成するため、試行錯誤に30分から1時間以上かかることも少なくなく、医師自らが操作することは現実的ではない。
そこで私はハードウェアの性能を最大限まで活用し、さらにゲームの世界で用いられている最新の3DCGレンダリング技術を用いて、CT画像やMRI画像から瞬時に且つ高品質な3DCGを生成するソフトウェアを開発した。さらに、市販の裸眼立体視ディスプレイを用いることで、3DCGが目の前に存在するかのような感覚で確認することも可能にした。既存のソフトウェアと比較して「超高速」「超綺麗」なだけであっても、「超高速」「超綺麗」なことが医療現場を大きく変える可能性が大きく、本講演では小児先天性心疾患の事例を中心に具体例を挙げながら、Realtime Medical Illustrationの可能性について紹介する。

略歴
1985年　東京生まれ
2004年　筑波大学附属駒場高等学校卒業
2011年　東京大学医学部医学科卒業
2013年　東京大学医学部附属病院初期研修修了
2013年　株式会社サイアメント 代表取締役社長就任
2016年　京都芸術大学 客員教授就任
2017年　東京大学大学院情報理工学系研究科 学術支援専門職員
2019年　デジタルハリウッド大学大学院 特任准教授
2020年　東京大学先端科学技術研究センター マシンインテリジェンス分野 学術支援専門職員
2021年　東京大学大学院医学系研究科博士課程卒業

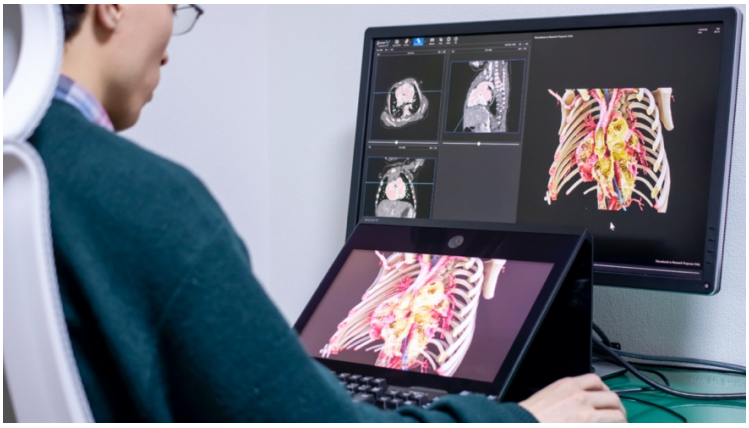

特別講演２

Digital Manufacturingが拓く未来の診断
～執刀医に安心を届ける再現性の高い臓器シミュレーター開発～

株式会社クロスメディカル　代表取締役　竹田正俊

100人に1人の割合で発症する先天性心疾患は、生まれつきの病気として最も頻度が高い。小さい穴では自然に閉鎖することもあるが、治療には多くの場合心臓外科手術が必要となる。先天性心疾患の特徴は、対象となるこどもの心臓が極めて小さいこと、また病気のバリエーションが広く立体構造が複雑なために、患者によって病態が大きく異なることが上げられる。このように小さく複雑な心臓病を正確に診断し、患者に応じた治療を実践するには、画像診断時の平面モニターに映る断層心エコーや心血管造形造影の2次元もしくは3次元画像だけでは必ずしも十分ではなく、「実際に手にとって触れること」ができ、あらゆる場所を切開して心臓内部を観察できる実物大の柔らかい心臓モデルがより確実な治療を実現できる方法として切望されてきた。
私たちは、2009年より国立循環器病研究センター小児循環器部の白石公先生と共に、共同研究に着手。患者毎のCTデータを活用し、精密3Dプリンターである"光造形法"と心臓内腔を忠実に作成できる”真空注型法“をハイブリッドさせることで、再現性を極限にまで高めた複雑先天性心疾患の心臓モデル作成を試みてきた。現在では世界でも類を見ない超軟質かつ超精密な心臓モデルの作成が可能となった。このような技術が認知され、2013年に第5回ものづくり日本大賞内閣総理大臣賞を受賞。2020年には先天性心疾患の3Dモデルとして世界初となる多施設共同の医師主導治験が終了し、本モデルの高い有用性と安全性を確認することが出来た。22年10月に医療機器薬事承認申請を完了し、現在は2023年度中の保険収載に向けたプロジェクトを進行中である。
更なる再現性の高い心臓モデルの開発に取り組んでいる事例や、これらの技術を応用した教育訓練用モデルなどの開発や今後の展望について述べたい。

略歴
1973年京都府生まれ。1996年立命館大学卒業。
2001年株式会社クロスエフェクト法人設立に伴い代表取締役に就任。2011年京都試作ネット代表理事就任。 2011年医療系臓器シミュレーター開発を主とした株式会社クロスメディカルを設立。2022年にはプロダクトデザイン部門を分社し、株式会社クロスデザインを設立。第5回ものづくり日本大賞内閣総理大臣賞をはじめ受賞歴多数。株式会社京都試作センター代表取締役、学校法人京都学園大学（現 京都先端科学大学）理事などを歴任し、現在はスタートアップの試作支援を行う株式会社Monozukuri Ventures取締役、公益財団法人京都産業21理事なども務める。

一般口演抄録

O-1 加藤智敬(東京医科歯科大学　肝胆膵外科)
肝胆膵外科領域におけるメディカルイラストレーションの現状と今後の展望について

　消化器外科領域においてメディカルイラストレーション(MI)が果たす役割は非常に大きい．特に解剖学的変則が多く，立体的かつ複雑に入り組む複数の臓器を取り扱う肝胆膵外科領域において，なくてはならない存在になりつつあると感じている．
　その用途は多岐に渡る．①手術前に用意する術前シェーマは，脈管や構造物の位置関係を詳細に盛り込んでおり，術前のプレゼンテーションに使用されチーム内での解剖学的特徴の共有に役立つ．また術中は同定し処理すべき構造物を指し示すことで，手術計画書の役割を果たす．②イラストを使用した手術記録は，コメディカルとの手術内容の共有や紹介医への報告として活躍する．合併症に対して他部署に介入を依頼する際や，再発に対する再手術を計画する際にも欠かせない情報となる．③解剖学的理解や手術コンセプトを表現した Figure は学会発表や論文の質を左右する重要な役割を果たす．これ等の MI は，若手医師や医学生に対する教育の場面でも使用される．
　日常業務において作成が求められるもの(①-②)は消化器外科医師自身が作成する必要がある．一方，学会発表や論文に使用する Figure(③)については，専門性を有するプロのイラストレーターと協力してより質の高いものを作り込むべきだと考える．近年はデジタルイラストレーションの発達により注目が集まり，学会においても度々MI を扱うセッションが開催されているものの，日本の消化器外科医師における MI という概念やその重要性についての理解はいまだ低いのが現状であり，③の作成において外科医とイラストレーターが合同で Figure 作りをする機会はまだまだ少ないと感じる．発表者の外科医かつイラストレーターとしてのこれまでの MI に対する取り組みを紹介する．
　今後の展望として，デジタルイラストレーションなどのツールが普及することで，消化器外科医師自身がより容易に質の高い MI(①-②)を作成可能となることが予想される．同時に，外科医がイラストレーションに，イラストレーターが医学に触れて学ぶことができる場や交流の機会が増えていくことで，より気軽に二者が連携し，より質の高い Figure(③)が作成され発信されるようになることを期待する．

O-2 有賀雅奈(桜美林大学)
メディカルの知識を伝える概念図制作を教育する手法の開発

メディカル・ライフサイエンスの研究者は論文や申請書、市民への学術的な情報伝達に概念図を使用することが多い。わかりやすく関心を引く概念図を制作するには、デザイン知識、リサーチ力、情報編集力、図案の発想力、制作ソフトのスキルなど複合的な技術が必要となる。一方で、研究者を対象とした概念図制作技術の教育機会はほとんどないため、研究者の多くは図を美しくわかりやすく描く方法に困難さを感じていると報告されている。
そこで本研究ではメディカルの知識を伝える概念図制作の教育手法を開発することを目標とした。講習をパッケージ化して研究者に教育機会を提供することを目指す。
講習の形式は筑波大学の「サイエンスビジュアリゼーション演習」を参照した。受講者がお題となる科学的なテーマを説明するイラストの構図を考えAdobe Illustratorで仕上げる演習である。この演習にこれまで発表者が研究者向けに実施してきたセミナーの内容を統合し、講義と実習を組み合わせた以下のプログラムを構築した。

第1回 わかりやすい概念図の作り方（講義）
第2回 既存の概念図の分析（講義・発表）
第3回 制作課題のテーマ提示（講義）
第4回 Adobe Illustratorの使用方法（演習）
第5回 課題作品発表と講評（講義・発表）

課題① 既存の概念図の収集と分析
課題② 制作課題のラフ作成
課題③ 制作課題のAdobe Illustratorによる本制作
この講習を普段から論文やウェブなどの概念図を制作している健康関連企業の研究開発者10名に試行し、講習前後に制作してもらった同一テーマの図の変化と受講者アンケートの分析を通じて効果検証行った。実施期間は2022年5月～11月で講師は3名である。
講習前後に作成した図では全受講者に作画やデザイン、アイデアなどの変化が見られた。また、アンケートでは高い満足度が得られ、「わかりやすく表現する方法」や「ソフトウェアの使い方」の学習が高評価だった。課題は参加者によりスキル、ニーズにばらつきがあったことであり、個別のフォローが必要であると考えられた。

O-3 加賀基知三、藤原　晶、山崎雅久、千葉龍平、野村俊介、武藤　潤、氏家秀樹、新垣雅人、加藤達哉(北海道大学病院呼吸器外科)
医学生、研修医を対象とした医学教育とメディカルイラストの利用

新型コロナ感染症禍では、社会生活はもとより医学部教育および専門医教育にも大きく変化をもたらした。試行錯誤で始まったオンライン授業やセミナーは、いつでも、どこでも、何度でも視聴でき、参加率と理解度の向上が得られ、ポストコロナにおいても永続的な手段として定着しはじめている。
演者が専門とする呼吸器外科領域の診断および治療に必要な解剖と生理を、より理解度を向上する目的でメディカルイラストを積極的に導入した。医学部教育において、胸部単純X線写真の理解には写真のシルエットに相当する解剖の理解が必要である。そのためには胸部の構造物を別々のレイヤーとして描くことができるデジタルイラストが最適である．またこれらの画像パーツを講義のテキストやスライドに応用した。専門医教育には、手術記録、手術動画の解説、論文のfigure、教育動画配信などに利用した。内視鏡手術などの手術動画記録では、実際の手技情報を提供することが可能である。しかし実際の動画には色のコントラストが乏しく、周囲構造物によって視野が妨げられたり、局所拡大像のため全体像が把握しにくく、位置関係を理解することに難渋することが少なくない。そこで動画にイラストを併記し構造物に着色したり、重複臓器を透過させたり、不要な構造物を省き単純化することによってより理解しやすくなる。
近年の画像技術の進歩により、CTによる3D再構築画像では2次元の、そして3Dプリンターでは3次元の、しかも患者個別のシミュレーションが可能となり、手術の戦略やトレーニングに有用である。さらに北海道大学ではご遺体を使用した手術トレーニングラボ(CAST-Lab)を有しており、実際の手術アプローチや解剖の理解や修練に有用である。従来の系統的解剖とは、外科手術のトレーニングを目的としている点が異なる。イラストによって解剖書と手術書を融合したsurgical anatomyの発展に期待をしている。（本発表内容の一部は、平成4年9月2日第26回日本気胸・嚢胞性疾患学会特別講演で発表した）

O-4 木佐木 俊輔(川崎医療福祉大学/ 東京慈恵会医科大学 放射線医学講座)
放射線科医の視点で考えるメディカルイラストレーショ

現代社会において、メディカルイラストレーションは一般大衆を対象とした疾患啓発や予防医学の普及・宣伝、医療施設における院内標識や患者配布用のパンフレット、院内掲示のポスターなど幅広く活用されている。また医療者にとっても、医療者間の情報伝達や学会発表、医学論文などの学術・研究分野においてメディカルイラストレーションの需要は高く、かつ必要不可欠なものであると考えられる。しかし、現在の医学教育では学生時代にイラスト手法を学ぶ機会は乏しく、描画やデジタルイラストレーション、色彩理論など様々な技術

的なスキルを必要とするメディカルイラストレーションは医療者にとってハードルが高い分野であり、自らイラストを制作する医療者はごく少数であると思われる。私自身も大学院入学以前から、同僚医師の依頼をもとにイラスト作成を行なっていたが、複雑な立体解剖や3D表現が必要な場合には制作を断念することも多く経験された。このような環境下で、医療者が独学でイラスト制作を行うことに限界を感じ、2022年に川崎医療福祉大学医療福祉デザイン学専攻(修士課程)を志望することとなった。本演題では、入学後の一年間で制作した作品をもとに、現役の放射線科医師であることを活用したイラストの制作手法や、医師の視点で考える今後のメディカルイラストレーションに求められる役割などについて、本学会にて発表を行う。

O-5 Zhitong Liu(浜松医科大学/杭州一目可视数字科技有限公司)、黒住和彦（浜松医科大学）、Liu Chang(東京医科大学/杭州一目可视数字科技有限公司)
中国のメディカルイラストレーション教育と発展について

中国のメディカルイラストは、他の国とは異なる。
本国には千年以上前、中国医学の最古の解剖図があり、建国後、医学芸術は紆余曲折を経て発展し、ここ 5 年、インターネットとともに、医学視覚化産業が再び盛んになっている。
新中国成立後、いくつかの有名な医学大学が専門家を欧米に派遣し、ソ連の教材を参考にして、中国初の医学図譜や教材を完成させた。私の母校である中国医科大学では、唯一のメディカルイラストの研究室を立ち上げ、学生を募集した。しかし、教科書のイラストがおよそ完成した後、この学科は学生の入学を停止した。中国のメディカルイラストは衰退期を迎え、専門家が減り、水準も落ちた。
一方、ここ 10 年ほどの間で、中国経済の発展や教育レベルの向上に伴い、メディカルイラストの需要が増え始めた。絵の好きな医師の中には、自ら医療イラストを描こうとしたり、北米で関連分野を学び、中国に帰国してアトリエを構えたりする者も増えた。
2016 年、インターネットの急速な発展に伴い、一目可視会社を設立し、2 年後にはオンラインでの「メディカルイラストレーション教室」の運営を開始した。創業者は元外科医の周舒扬と、医学博士の陳宏伟である。この会社は「メディカルイラスト教室」や「3D モデリング教室」、「科学研究イラスト教室」、「メディカル撮影教室」など、さまざまな教室を通じて、メディカルビジュアライゼーションの人材を次々と育成している。これらの教室からは、現在までに数千人の学生が卒業し、専門家の数も増え続けている。
これらの優れた多面的な医療可視化の技術は、業界に急速な発展の可能性をもたらす。2019 年は、一目が大手インターネット企業との Web アプリのプロジェクトで協業することから始まった。これまでに描かれたイラストは 3 万点近くにのぼり、こうした膨大な数のプロジェクトは、中国におけるメディカルイラストレーションの発展に多くの資金と経験を提供してきた。同時に、専門家の数も徐々に増え、業界標準や価格設定も形になってきている。業界の発展と人材の育成は好循環に入っている。
今後は、業界標準や評価システムの最適化を進めるとともに、大学でのメディカル可視化学科の再開を目指している。また、日本のメディカルイラストレーター協会と連携し、国際的な交流を広げ、共にメディカルビジュアライゼーションの可能性を追求し、より優れた作品を生み出すことを私たちは心から望んでいる。

ポスター会場抄録

P-1 伊藤悠介（大雄会第一病院形成外科）、古川 洋志（愛知医科大学形成外科）
第５６回中部形成外科学会学術集会のポスターの制作

今回、我々は愛知医科大学形成外科学講座が主催した第56回日本褥瘡学会中部地方学術集会（2022年7月23日開催）のポスターを製作した。主催の愛知医科大学形成外科講座のシンボルマーク「メスを持った侍」と、愛知医科大学がある長久手市内の古戦場公園（1584年に起こった小牧・長久手の戦いの主戦場跡地で公園化されている）をモチーフにした図案とすることとした。浮世絵をイメージにした構図とし、手術器具と組み合わせた人物をデザイン、古戦場公園の写真を背景とした。

P-2　中村 優(城本クリニック)
形成外科の診療を周知する試み　～ザッツ形成外科～

形成外科は形態を治療する診療科である。特定の専門臓器がないことや、診療科としての成立が新しいため既存の科との診療内容の重複が多いこと、医師数が多くないことなどから、医療者にも非医療者にもその存在があまり浸透していないのが現状である。
傷跡を綺麗に治すためには「傷跡の治療」も重要であるが、「傷の治療」自体を円滑に、正しく行い、早期に治癒することが重要である。そのため、日本創傷外科学会と日本形成外科学会ではキッズとキズの連想から５月５日の「こどもの日」をキズの日として制定したりなど、傷の治療における形成外科の専門性とその存在のアピールを図っている。
現在私は、個人の活動として形成外科の存在を世間に浸透させるため、形成外科の診療を解説する「ザッツ形成外科」を漫画・イラスト形式で作成し、発信している。その作品を紹介する。

P-3 福永 豊(国立がん研究センター東病院　形成外科)
三日月型皮弁の論文イラスト

論文のFigureとして三日月型皮弁のイラストを作成した。表紙掲載を推薦されたため論文中のイラストを改変し作成した。
イラストレーターとしての技術や経験に乏しいため無理に創作やデフォルメはせず、写真やアトラス、自作した簡易な模型などを見て描くようにしている。
「内容の説明」だけであれば顔を描く必要はないのだが「目を惹く」ということも論文には重要と考えている。魅力的なイラストを論文に載せ、さらに表紙掲載されることで論文の閲覧数が増えることが期待される。

P-4 Chang Liu、林　海里、外川海斗、高橋優美、清水慎太郎、熊谷彰人、中禮　宏（東京医科歯科学）
スポーツ用のマウスガードとフェイスガード

スポーツ歯科の臨床では、アスリートや愛好家にマウスガードやフェイスマスクを提供し、歯や顔のケガの可能性を予防している。
ボクシング、キックボクシング、アメリカンフットボール、ラクロス、ラグビー（高校・中学）、ホッケー（中学）、などのコンタクトスポーツに参加する際は、マウスガードの着用が義務付けられている。
サッカーやバスケットボールなどのスポーツ選手が、鼻骨や頬骨などの骨折後、早期かつ安全にスポーツ復帰するためにフェイスガードを装着するケースが増えてきている。

P-5 Chang Liu、林　海里、外川海斗、高橋優美、清水慎太郎、熊谷彰人、中禮　宏（東京医科歯科学）
患者教育のための歯科疾患と治療

左上のイラストは、上顎前突の状態と治療法を示す。 上顎前突は矯正科の患者の中でとても多い。
左下のイラストは、顎関節症の原因と保存療法を示す。 病因と心理的要因が症状に関わるため、患者の理解と治療への協力を促すために、
理解しやすいようイラストで説明している。
右の図は、う蝕の原因や治療法を示している。う蝕の進行度によって治療法が異なるが、治療時期が早ければ早いほど良い結果が得られる。

P-6 犬飼美智子（けいゆう病院外科）
もし網嚢にウィンスロー孔から管をいれて青色の水を入れたら

網嚢は、ウィンスロー孔を入り口に拡がっている空間であるが、立体構造が難しくイメージしづらい。自分も医学生の頃、立体的な構造として認識できず、とても苦労した。ところが、時が経ち、自分が外科医になって実際の網嚢を認識すると、横行結腸を持ち上げ、大網を浮かせることで空間把握が簡便になることがわかった。イラストレーションならではの簡略化、また実際の患者にはできない「青色の水を入れる」という空想上の行為を組み合わせて描いた。
今回、私は、従来の解剖教科書とは異なる外科医の視点から網嚢描写のアプローチを行った。

P-7 松崎高明（川崎医科大学2年）、山形千星子、横田ヒロミツ（川崎医療福祉大学）、森谷卓也（川崎医科大学）
生体 DICOM データ（MRCP）を用いた肝胆膵管の立体的構造表現

メディカルイラストレーション(MI)とは医療情報を視覚伝達するメディアである。医学を学んだことのない患者は自身の検査される臓器位置関係などの把握は非常に難しい。そこで、医師はイラスト等を用いた説明が必要な時があり、MI が訴求される。
　本研究では、生体 DICOM データを使用し患者にとって正確で分かりやすい立体的構造表現を試行した。 方法はMI の表現手法基礎として、アナログ表現である鉛筆スケッチを骨盤の硬質と心臓の軟質表現として学習した。デジタル2D表現としては、鉛筆デッサンした骨盤と心臓を2DCGペイント系ソフトを使用し、質感表現に挑戦した。またドロー系ソフトで胃、小腸、大腸のシェーマ表現を行い、結節の表現も効率良く短時間で表現ができた。デジタル3D表現では生体 DICOM データをDICOMビューアで臓器別に抽出しサーフェイスデータに変換した後、高機能無料3DCG ソフト である Blender を使用し編集、着彩、質感付けを行った。
　MI 表現手法を学ぶ中で、臓器に対する立体的構造把握能力が向上することが実感できた。また実際の生体データを加工する技術があれば、患者や家族 に対して正確性を担保し齟齬を生じる可能性も低くなり、オーダーメイド医療の実践にも成り得る。今回の MRCP データからは膵管と 肝胆管の一部データを詳細に特定することができなかったが、臓器の３Dデータをもとに、臓器の立体的位置関係や質感までも表現することができた。言葉だけでなく視覚的伝達することによって医師と患者のコミュニケーションが向上することが期待できる。
　本発表内容は、川崎医科大学の医学研究の扉（2022年）として作製した。医学研究の扉とは、医学生の医学教育カリキュラムの一環として５週間、各研究室に配属され研究テーマを設定し、その研究を実施、成果を発表する実習演習となっている。

P-8 徳永大作（京都府立心身障害者福祉センター附属リハビリテーション病院）
バイオメカニクスを表現するメディカル・イラストレーション

生体のバイオメカニクスを解説するイラストレーション作成経験から，その難しさと工夫について考察します．
1．嚥下のバイオニクスのイラスト：
・ 口腔期：舌の尖端が上の門歯に当たる→舌の運動によって，食塊が咽頭に送られる．この状態では鼻咽腔は開いている．
・ 咽頭期：鼻咽腔の閉鎖と同時に，舌骨が甲状軟骨とともに前上方に移動→食道が開口する→喉頭蓋が閉じて誤嚥を防ぐ．
・ 食道期：食塊が送り込まれる→上食道括約筋が収縮→食道を閉鎖して喉頭への逆流を防ぎ，胃に送り込む．咽頭期で食塊があった場所は，舌根と喉頭蓋舌面で隙間なく満たされる．（久保俊一編：リハビリテーション医学・医療コアテキスト第2版 P300, 医学書院, 2022）

嚥下の各相を適切に解説するイラストが見当たらず，イラスト化には、まず，そのバイオメカを理解する必要がありました．このため，神経内科、歯科、リハビリテーション科などの文献を参照し，専門医の意見を聞き，嚥下造影のVTRも参考にしながら、舌骨，甲状軟骨，軟口蓋，喉頭蓋，食道括約筋などの関連を表現しました．解剖学的なパーツはそれぞれ別個に作図し，位置関係を修正しながら，Photoshopのレイヤーとして，重ねています．（2018年作成）

2．関節リウマチ（RA）における手指変形のバイオメカニクス
スワンネック変形：MP 関節が滑膜炎により掌側脱臼し，手内在筋が背側に転位してPIP 関節過伸展・DIP 関節屈曲をきたす変形である．
ボタン穴変形：PIP 関節の滑膜炎により，伸筋腱の弛緩と手内在筋腱である側索の掌側転位を生じ，PIP 関節屈曲・DIP 関節過伸展をきたす変形である．
（久保俊一編：リハビリテーション医学・医療Q＆A P87, 医学書院, 2019，小田　良：関節リウマチに伴う手指変形の治療戦略，日手会誌　38－5，589，2022）
このような，バイオメカニクスの表現は，イラストレーターが内容を十分理解した上で作画することが重要です．この作図は，手の外科の専門家の論文を参考にし，実際の術中所見なども検討して行いました．この意味で，医師が作画を担当することは，読者に正しい情報を伝える手助けになると考えています．（2019年作成）

P-9 増田浩子、緒方佳代子、美邉 暁、塚 正彦（金沢大学）
法医学用語解説におけるメディカルイラストレーションの活用

【背景】日本では2009年に裁判員制度が始まり，一般市民から選任された裁判員が，殺人や傷害などの重大な刑事事件の審議に加わっている。法医学者は，時に法廷に召喚され医学的見地に基づく証言を行うが，冒頭に専門用語の解説を求められることが多い。さらに前段階にある公判前整理手続きでは，裁判員の心理的負担に配慮し，証拠や証言に関する資料について，裁判長らが「イラスト化」や「モノクロ化」，「テキスト化」の加工を指示し，画像を不採用とすることもある。このような背景のもと，一般的な法医学用語の説明においては，実際の画像の使用がしばしば認められない。裁判員が証言や証拠資料を適切に理解し，充分に審議するためにも，法医学分野において，専門用語が意味するものを正しく伝えることができるイラストの活用が求められている。
【目的】実際の裁判員裁判（殺人未遂事件等） において，法医学用語を解説する目的で，以下のスライドを作成した。回を重ねて工夫した点等を挙げながら，より適切な表現について考察する。
【結果】創の基本要素を示す図1，2では，当初の単純な模式図（図1）と，写実性を控えて心理的負担を軽減しつつも実際の創やその観察手技を伝えることを意図して表現を改善したもの（図2）を示した。また，図3，4では，表皮剥脱について，代表例的な説明（実際の裁判では使用されず：図3）と，より事件の内容に関連付けられた形での説明（図4）を比較している。
用語説明は汎用性をもったものであれば広く様々な場面で使用することが可能であり，講義など

でも活用が期待できる。一方，裁判のように限られた審理期間で当該学問分野の素養がない方へ必要最低限の説明をする際には，用語によっては実際の審議事案に即した情報を参考に，他の情報を絞って表現することの重要性を再認識した。
【考察】「解説が必要な法医学用語」は多岐に渡るが，頻出するものは限られている。法医学者は， 実際の画像を用いた説明を希望するが，重要な証拠画像であっても裁判員の心理的負担軽減を優先して証拠採用を避けたり，モノクロ化やイラスト化を求められている現状において，用語解説に実際の創などの画像を用いることはほぼ不可能である。しかし，裁判員が証言を適切に理解し，証拠を調べ，審議を充分進めるためには，証人が専門用語の示すものを裁判員に分かりやすく説明する必要がある。一方で，イラスト化が求められる理由に基づき，写実的に過ぎる絵は極力避けることとなる。写実表現について程度の尺度は困難であるが，先行事例（Haragi M, et al. J Vis Commun Med. 2020） 等を 参考に体系化に取り組みたい。
証拠採用されるCT画像やレントゲン画像の撮影方向などの位置関係の説明や，上記のような用語解説は，裁判ごとに新たな裁判員が選任される事からも全ての裁判で必要とされる。また，本発表に詳細は含まないが，法医学講義を受けた医学部生への受講後アンケート調査によると，こうした画像に比較的耐性があると考えられる医学部生であっても，損傷の大きな遺体など一部の画像に対してはごく少数ではあるが抵抗感が示されており，一般人への提示にはより一層の配慮が必要であることが示唆された。裁判資料におけるメディカルイラストレーションの活用について，今後も事例を増やし検証することで，よりよい用語解説や証拠画像の加工法について検討していく。また，裁判資料のみならず，医学教育における積極的な活用と，教育内容の一環としての「解剖学や医学知識に基づくイラスト化や画像加工法」の需要が見込まれ，今後発展が望まれるものと考える。

P-10 Zhitong Liu（浜松医科大学/杭州一目可视数字科技有限公司）、Chen Hongwei（杭州一目可视数字科技有限公司）
中国のインターネット医療 科学普及で使用されているイラストレーションのフォーマットの探索と経験

2019年より、中国のインターネット企業と協力し、一般的な病気を普及させるために、以下のような適切な方法を開発した。
・ 疾患全体を図示する場合、病変の視覚的位置を「主画像」、解剖学的構造や原因を「付随画像」、その他の重要情報を「アイコン」として使用する。
(2)大量の3Dモデリングデータを参考にしている。
(3) イラストレーションの表現方法は、厚塗りと平塗りの組み合わせる。
これまで3万枚を超えるプロジェクトを経て、このフォーマットが大量の医療用イラストレーション処理に適しているという結論に達した。一般の方にもわかりやすく、医師と患者さんのコミュニケーションがより円滑になっている。

P-11 Muhammad Andi Budiman, Arnau Benet, （Department of Neurosurgery, National Brain Center Hospital, Jakarta, Indonesia）, Noda Kosumo, Nakao Ota, Rokuya Tanikawa , Hiroyasu Kamiyama (Stroke Center, Far East Neurosurgical Institute, Sapporo Teishinkai Hospital, Sapporo, Japan)
Cerebral Bypass for Failed Endovascular Treatment:
Simple Illustration of a Long and Complex Surgical Procedure

Three images presented to show cerebral bypass technique for failed endovascular coiling of complex left sided giant intracranial aneurysm.
At the time of advancing endovascular technologies, cerebral vascular bypass will become one of the last resorts to treat a failed endovascular treatment for complex aneurysm. The images convey a strong message of the importance of preserving conventional surgical techniques in the era of modern medical technology.

Medical illustration could convey the sequence of the key steps of a complex surgical procedure. By using illustration we can shorten hours of surgical time, show multiple surgical steps and reveal unseen anatomy as an art that goes beyond time and space.

ポスターオンライン発表抄録

E-1 野村素弘、玉瀬　玲、福井一生、森　健太郎、藤井啓太（横浜栄共済病院脳神経外科）
脳動脈瘤の治療方法解説用のイラストレーション

　脳動脈瘤の治療は、動脈瘤内部に血液が流入しないように処置し、動脈瘤が破裂することを防ぐことである。現在、脳動脈瘤の治療方法は、①直接動脈瘤にアプローチし、その頸部をクリップで閉塞するクリッピングと、②動脈を経由して動脈瘤の内部に金属のコイルを挿入して閉塞させるコイリング（血管内治療）の二つに大きく分けられる。今回、両方の治療法を説明するためのイラストレーションを作成した。
①クリッピングに関しては、動脈瘤が破裂してくも膜下出血を起こすことも含めたイラストを作成した。
②コイリングに関しては、動脈瘤の単純なコイリングのイラストは以前に作製した経験があり、今回はやや複雑な治療方法のイラストを作成した。すなわち、単純な方法では動脈瘤に挿入したコイルが正常血管に逸脱するため、これを防ぐためにステントを併用したコイリングの過程を作画した。
　治療する医療者の立場としては、治療方法をわかりやすく表現したつもりではあるが、治療を受ける者の立場から考えると、疾患の説明であっても、もっと単純化したイラストのほうが親しみやすいと思われる。今後、状況に応じたイラストの作成が必要と考えられ、単純化されたイラストも作成も試みてみたい。

E-2 小嶋大二朗、桒原聖典、川副雄史（公立西知多総合病院脳神経外科）、西山悠也、（藤田医科大学脳神経外科）、森谷茂太（公立西知多総合病院脳神経外科）、廣瀬雄一（藤田医科大学脳神経外科）
デジタルイラストレーションと教育
ー内視鏡下経鼻的下垂体腫瘍摘出術と4Dイラストレーションー

近年、タブレット端末や作画アプリケーションの普及に伴い、デジタルイラストレーションが身近なものとなりつつある。医療の世界においても、その利便性などから、従来の手描きイラストレーションではなく、デジタルイラストレーションを作製する医師が増えている。 デジタルイラストレーションが教育に有用であった症例の紹介とともに、その教育的意義を検討する。

E-3 勅使川原明彦、東本杏一、府賀道康、田中俊英、田中俊英（東京慈恵医会医科大学附属柏病院　脳神経外科）
脳神経外科とデジタルイラストレーション の活用

　脳神経外科手術において、イラストレーションによる直達手術の記録は以前より重要視されており、近年では脳神経外科関連学会でも一つのテーマとして取り上げられるようになってきた。　演者もアナログでの記録を経て、現在はiPadを活用したデジタルイラストレーション(Digital Illustration : DI)に積極的に取り組んでいる。一方で、脳神経外科領域における

血管内治療の進歩はめざましく、直達手術から血管内治療への置き換わりが増えている。この進歩著しい脳神経血管内治療においてもDIを活用できないか模索し、以下の項目に関して発表をする。
　血管内治療はそもそもDigital Subtraction Angiograph(DSA)を最大限に利用した治療であり、DIとの相性は良いと考えた。複雑な脳血管走行をイラストで端的に表現することで、術前戦略や手術記録、学術論文のfigire作成に役立つと考えた。
　以前と違い、現在は複数のカテーテルやデバイスを使用するため、血管内に留置される機器が手術進行に伴い変化する。DIでは、その場面変化を容易に表現可能である。モノクロでしか表せないDSA画像は、微細なカテーテルやステントの視認が困難なことがある。DIではそこに色を与えることで理解度を深め、初学者を含めた若手教育にも有用である。血管内治療で使用するCoilやBalloonの表現が容易にでimpressiveなイラストレーションを作成することができる。

E-4 横田奈津子（川崎医科大学2年）、山形千星子、横田ヒロミツ（川崎医療福祉大学）、森谷卓也（川崎医科大学）
脳の動脈の多角度からの追跡

患者への説明や学術発表において視覚的にわかりやすく伝える手段として、メディカルイラストレーションは非常に有用である。今回の研究では、私自身の理解が特に不足している分野である脳神経解剖学、特に脳底動脈の3D表現に挑戦することで、メディカルイラストレーションの可能性を探った。
まずはアナログ表現として、頭蓋骨・心臓のスケッチで硬質・軟質表現を学んだ。スケッチはフォトレタッチでブラッシュアップした。また胃・腸管・結紮のシェーマ表現をデジタルで行った。以上の経験から、デジタルを用いれば修正や着彩が容易に行えることを学んだ。
次に、頭部MRIデータから、Osirixで正常脳の抽出を行なった。同様に脳の動脈も抽出した。これらのデータを3DCGソフト(Meshmixer・Blender)で編集・着彩し、合わせることで、脳底動脈の位置をわかりやすく立体的に把握できる作品を制作した。また3Dプリント表現により、触覚的理解ができるようにした。
3DCG表現で用いたソフトウェアは全て無料のものであり、基本的な使用方法を覚えれば未経験者でもわかりやすいメディカルイラストレーション表現ができる。技術の進歩により、メディカルイラストレーション手法が増えていくことは疑いようがない。今回は解剖学カラーアトラスをはじめ、様々な資料を参照しながら立体的でわかりやすい作品を制作した。メディカルイラストレーション表現スキルは人への説明という点だけでなく、自分自身の勉強にも有用である。よって、今後医師として活躍していく上で必要な技術であるといえる。
（本発表内容は、2022年度　川崎医科大学第2学年　「医学研究への扉」（5週間）として行いました。）

E-5 鈴木陽祐、野田公寿茂（札幌禎心会病院）
顕微鏡手術をマクロで理解する為のイラストレーション

顕微鏡下手術は微細な作業を行う際に優れた手術手技である。Zoom-in/outを頻回に行うことで、可能な限り全体像を把握しながら手術を行うが、初学者にとっては、手術ビデオのみで全体像の把握は困難な場合がある。今回、通常顕微鏡下で行っている手技を直視下で経験する機会があり、これにイラストを加えることでよりマクロ構造の理解が有効であった為、報告する。

E-6 田中俊英、栃木　悟（東京慈恵会医科大学 脳神経外科）、長島弘泰（東京慈恵会医科大学附属葛飾医療センター 脳神経外科）、勅使川原明彦、東本杏一、長谷川　譲（東京慈恵会医科大学附属柏病院 脳神経外科）、村山雄一（東京慈恵会医科大学 脳神経外科）

多様性ある脊髄脊椎手術における手術イラストの留意点

手術イラストのメリットと醍醐味は、既報で述べた如く“時間と空間を超越した”記録を残せることであり、手術の要点を一目瞭然に残すことである。
筆者らは、今まで脳腫瘍摘出術や脳血管手術の症例を基に、手術イラストのこだわるポイントの相違点を報告してきた。頭蓋内病変と脊髄脊椎手術のイラストのこだわりのポイントの共通点は、外科解剖を熟知した上で術中所見を詳細に観察し、術者と助手の吸引管を含めた道具の挿入方法と視軸を含めた手術のポイントを把握しておく必要があることである。脊髄脊椎手術は、施設により異なるが、脳神経外科医・整形外科医が行う。近年ではその特殊性・専門性から脊髄外科専門医制度が導入され、認定された指導医の元で手術教育がなされる傾向がある。
本稿では、脊柱管狭窄症・椎間板ヘルニアなどの変性疾患と脊髄脊椎腫瘍の手術症例の手術イラストを紹介し、頭蓋内病変の手術手技の相違点について手術イラストを通じて概説し、手術教育の為に手術イラストを描くことの意義を踏まえて報告する。

E-7 千葉大志（市立角館総合病院 放射線科）、亀井俊佑（東海大学医学部附属八王子病院 画像診断科）
メディカルイラストとGIFを併用したMRI画像の構成原理に関する説明方法

MRI画像は生体内の水素原子の磁界中の振る舞いを電気信号に変換し, データ配列を調整しデジタル的な変換を行うことで構成されるが, その原理は難解であり, 初学者にとってイメージしづらい. 成書における図を用いた表現も, しばしば量子力学的表現が多用されており, 親しみやすいとは言えない. 今回, 初学者にとってイメージしやすくなるよう, より親しみのもてる絵柄を採用してデジタルイラストの作成を行なった. さらにイラストを細分化してGIF化することで, より感覚的に捉えることが可能となった.

E-8 末次文祥（医療法人末次医院、手術図制作研究所、佐賀大学医学部解剖学教室）
機能は構造を美しくする―右房の立体解剖図―

　心臓標本をもとに右房の内腔を詳細にスケッチして、その深淵なる美しい三次元構造について特に“Kochの三角”を中心に表現してみました。三尖弁のある平面と冠状静脈洞のある面は直交しますが、その間には滑らかな曲面があり、ペタッとした面がどのような立体構造をなしているかをイラストで表すことは容易ではありません。点描、陰影、着色の明度などを利用して「くぼみや突出」を表現する方法のうち、このたびは破線状の補助線を用いて凹凸を表現することにしてみました。
　この図は心臓を正面やや右斜位方向から見て右房壁を体軸方向に開いて左右に開き、少々誇張を加えて冠状静脈洞と三尖弁の間（isthmus）あたりに興味の中心をもってきて描いたものです。下描きにおいてさまざまな色のペンで何度も理想的な曲面を表現する線を描き、よろしくないものを消して採用された線のみを残してペンで破線状に描いてみました。さらにそこに水彩色鉛筆やカラー筆ペンの微妙な色彩で陰影を加えています。
　膜性中隔を頂点にTodaro索と三尖弁中隔尖の付着部で囲まれたKochの三角部分は平面的な三角形ではなくこのように二辺がたがいに垂直な平面に存在しその三角部分はハンモック状でスプーンですくった跡のような美しい曲面として存在します。
　これは、胎生期に下大静脈からの酸素分圧の高い血液の流れを卵円孔から左心系へ、冠状静脈洞からの静脈血を三尖弁から右心系へ（→動脈管を通じて下半身へ）という「不完全な8の字循環」をさせる機能を実現するための構造なのです。
　「機能は構造を美しくする」ということを実感します。このように表現された図は解剖学の教材としても有用でしょう。心臓の構造について探求しているとつねに驚きと感動の連続です。

E-9　安部美幸、辛島高志、内匠陽平、橋本崇史、宮脇美千代、小副川　敦、杉尾賢二（大分大学医学部　呼吸器・乳腺外科）
胸部外科学会九州地方会のポスター作製 ー胸腔内臓器と大分名産品の融合ー

第54回 日本胸部外科学会九州地方会総会のポスターを作成した。胸部外科学会は心臓血管・呼吸器・食道領域の外科で構成される学会である。
開催地である大分県は全国一位の鶏肉消費量を誇る。このため、ポスターのメイン部分のキャラクターは、烏骨鶏をモデルに呼吸器・心臓・食道から着想を得て作成した。
背景の景色は別府地獄めぐりの目玉ともいえる海地獄。さわやかなコバルトブルーのこの泉は、見た目に反して約98度の熱泉である。お湯に含まれる硫黄鉄が海のような色合いを生み出している。
鳥の背後の円形部分は、アルフォンス・ミュシャのゾディアックから着想を得て作成した。
ベースとなる深緑のラインは、大分県の県章を使用した。カボス・豊後梅・ふぐ・高崎山の猿・竹製品・めじろん(大分県の応援団「鳥」)・福沢諭吉・関アジ関サバ・マンボウ・明礬温泉の湯の花小屋・椎茸をちりばめた。
イラストの作成は、Photoshop Elements 2019を使用した。板タブレット(Wacom Intuos small)で描画した。前述したキャラクター部分、背景部分、円形部分の位置関係を調整するのに、イラストソフトのレイヤー機能が有用であった。会長と審議の上、複数回の微調整を行ったが、デジタルイラストであったため微調整も容易に行えた。
会期中、本当は大分県にお越しいただき、名産品を堪能してほしかった。しかしコロナ禍のためWeb開催となった。本作品は学会広報ポスターとしての責務を果たしたものの、観光案内という第二の目的は達せられなかった。この供養もかねて本会に発表させていただきましたので、九州にお越しの際には、ぜひ大分県にも足を運んでいただけたら幸いです。

E-10 中島　悠（川崎医科大学2年）、レオン佐久間、森谷卓也（川崎医科大学）
鉛筆で描く、メディカルイラストレーションによる理解の深み

【目的】現代医学教育博物館(MM)に展示してある肉眼臓器標本に、メディカルイラストレーションを用いた説明を加えることによって、見学者の方々がより理解を深めることができるようにする。【方法】まず、鉛筆での描き方を学ぶために描画演習を行った。その後現代医学教育博物館(MM）に展示してある肉眼臓器標本の中から水腎症、肺アスペルギルス症、脾梗塞を選び、メディカルイラストレーションを作成した。さらにPhotoshopで色を付け、病変部を分かりやすくした。肺アスペルギルス症に関しては、説明を加えたパネルを作成した。【結果】球体、正６面体、正１２面体、組み合わせ画の描画演習を行った際は、鉛筆で濃淡を表現し、陰影が出るよう意識した。３つのテーマを描く際は、肉眼臓器標本をよく観察し、複雑な構造を正確に描いた。パネル作成時には、見やすいレイアウトになるよう工夫した。【考察】疾患を正確に理解するためには、説明されている文章を読むだけではなく、メディカルイラストレーションでの図解が必要不可欠である。今回メディカルイラストレーションに触れる機会を得て、正確に描き、分かりやすく表現することの難しさを痛感した。また、描く際に、自分が描くものに対して理解が不足していると、観察するだけでは描くことができないことを実際に経験して感じた。今回の貴重な経験は、今後の勉学を学ぶうえで非常に役立つものとなった。（本発表内容は、2022年度　川崎医科大学第2学年　「医学研究への扉」（5週間）として行いました。）

E-11 菅野 圭（富山市民病院）
消化器手術におけるイラストレーションの有用性

消化器手術では，定型手術においても患者因子による個体差や解剖学的差異が生じ，手術に多様性を与えている．今回，手術記録のデジタルイラストレーション化に伴う多様性の共有および可視化の有効性について発表する．術中所見が可視化されることで，症例の共有を容

易にし教育指導の観点や再手術の際の記録として万人により理解され得る．またベースイラストを作成し手術記録作成の時間短縮や自身での症例の比較が迅速にできる点もメリットの1つと考えられる

E-12 伊藤海志（川崎医科大学2年）、レオン佐久間、森谷卓也（川崎医科大学）
イラストで医学を分かりやすく

病気や怪我、体の構造などを説明する際に写真だけでは難しかったり、大切な事が伝わらないといった問題がある。そこでメディカルイラストレーションという道具を用いて医療ミスをなくしたり理解を早めたりする。
例えば写真では隠れてしまった大切な臓器を描いたり重要な神経を強調したりする。まず始めに最初の１週間で単純な図形のイラストを書くことで基礎を学んだ。次に実際の臓器の標本を見ながら臓器のイラストを描いた。この時に病変部位だけに色をつけることで病変部位を強調させる。さらにPhotoshopというアプリを用いて更に病変部位を強調などの加工をすることでイラストを分かりやすくさせた。そして、イラストを用いて胃癌の肝転移をパネルに説明した。
　今回は3つの臓器を描いたがその中で入れ歯の誤飲による小腸の潰瘍化はとても興味深くこの内容について調べたいと考えていた。しかし、凸凹が激しくそれを正確に描く力が足りていなく上手く伝わらないと判断し諦めた。胃癌の肝転移は上手く描けたがやはりまだまだ自分自身の力は足りていないと感じた。将来患者に病気を説明しやすくするためにメディカルイラストレーションの力を伸ばしていきたいと考えている。そのため医学研究の扉をきっかけにこれからもイラストの力を伸ばしたい。（本発表内容は、2022年度　川崎医科大学第2学年　「医学研究への扉」（5週間）として行いました。）

日本メディカルイラストレーション学会
Japanese Society of Medical Illustration

事務局；川崎医科大学現代医学教育博物館内
〒701-0192　岡山県倉敷市松島577
電話086-462-1111
電子メール　jsmi@med.kawasaki-m.ac.jp